Revue de l'Infirmier Congolais

Cas Clinique ISSN: 2520 - 0844

Association surdité et syndrome d'apnée obstructif du sommeil sur terrain d'obésité morbide, à propos d'un cas

Association of deafness and obstructive sleep apnea in the field of morbid obesity, a case report

Amana E [1], Amegan M [1], Amegble KJD [2], Jackatey D [1], Kpemissi E [1]

[1] *Service d'ORL et Chirurgie Cervico Faciale, CHU Sylvanus OLYMPIO de Lomé, Lomé, Togo.*
[2] *Service de Chirurgie Plastique, Clinique Internationale les Elfes, Lomé, Togo.*

Résumé

La surdité avec syndrome d'apnée obstructif du sommeil chez l'adulte obèse a été rarement décrite dans la littérature. Les auteurs rapportent le cas d'une immunodéprimée au VIH de 36 ans, présentant une obésité morbide, chez qui l'exploration d'une hypoacousie a permis d'identifier une hypertrophie adéno-amygdalienne, le tout évoluant sur un fond d'un syndrome d'apnée obstructif du sommeil. Un traitement chirurgical à type d'adéno-amygdalectomie sans paracentèse a été fait. L'évolution après deux semaines a été marquée par la normalisation de l'audition confirmée sur l'audiogramme tonal et une régression partielle du syndrome d'apnées obstructif du sommeil. La suite de la prise en charge a visé le syndrome d'apnée obstructive du sommeil lié à l'obésité et l'immunodépression.

Mots-clés *: Syndrome d'apnée obstructif du sommeil, Surdité, Obésité, Chirurgie.*

Abstract

Deafness with obstructive sleep apnea syndrome in obese adults has been rarely described in the literature. The authors report the case of a 36-year-old immunocompromised with HIV, presenting morbid obesity, in whom the exploration of a hypoacusis made it possible to identify an adeno-tonsillar hypertrophy, the whole evolving on a background of apnea syndrome. Obstructive sleep. Surgical treatment such as adenotonsillectomy without paracentesis was performed. The outcome after two weeks was marked by normalization of hearing confirmed on the tone audiogram and partial regression of obstructive sleep apnea syndrome. Further treatment focused on obstructive sleep apnea syndrome linked to obesity and immunosuppression.

Keywords : *Obstructive sleep apnea syndrome, Deafness, Obesity, Surgery.*

Introduction

Chez l'adulte, l'étiologie la plus fréquemment retrouvé du syndrome d'apnée obstructif du sommeil (SAOS) est l'obésité. Ce SAOS se caractérise par des symptômes diurnes et nocturnes secondaires à une diminution, voire un arrêt du flux respiratoire survenant au cours du sommeil [1]. Contrairement à l'enfant, chez l'adulte obèse

Correspondance:
Amana E, Service d'ORL et Chirurgie Cervico Faciale, CHU Sylvanus Olympio de Lomé, Lomé, Togo.
Téléphone: +22 891 527 969 - Email: aessob@yahoo.com
Article reçu: 08-08-2022 **Accepté**: 21-08-2022
Publié: 25-08-2022

Copyright © 2022. Amana E *et al.* This is an open access article distributed under the Creative Commons Attribution License, which permits unrestricted use, distribution, and reproduction in any medium, provided the original work is properly cited.

Pour citer cet article: Amana E, Amegan M, Amegble KJD, Jackatey D, Kpemissi E. Association surdité et syndrome d'apnée obstructif du sommeil sur terrain d'obésité morbide, à propos d'un cas. Revue de l'Infirmier Congolais. 2022; 6(2): 72-75.

les lésions organiques causant le SAOS sont rarement incriminées. On peut alors ignorer facilement l'exploration du cavum et de l'oropharynx chez un patient présentant un tableau d'obésité au premier plan. De plus, bien que l'otite sécrétoire ou séro-muqueuse soit fréquente chez l'adulte, le retentissement otologique des obstructions rhinopharyngées quant à lui se voit le plus souvent dans la population pédiatrique à cause de l'aspect anatomique de la trompe auditive [2]. Ce cas clinique que nous présentons nous rappelle l'importance d'une exploration complète devant un syndrome d'apnée obstructif du sommeil ou devant une surdité de transmission chez l'adulte.

Observation clinique

Il s'est agi d'une patiente de 36 ans, commerçante, qui a consulté pour une hypoacousie bilatérale évoluant depuis environ 25 ans. Dans ces antécédents, elle est immunodéprimée au VIH sous traitement de première ligne selon le protocole du pays fait de la combinaison Ténovovir-Lamivudine-dolutegravir ; présente un SAOS depuis l'enfance et traité médicalement à l'âge de 25 ans sans succès.

A l'admission, la mesure des paramètres anthropométriques a permis de noter une taille de 1,55 mètres et un poids de 121 kg, ce qui fait un indice de masse corporelle de 50,36 kg/m^2. Les chiffres tensionnels étaient normaux. L'examen clinique a permis de noter des tympans ternes. L'acoumétrie au diapason était indifférente, l'examen de l'oropharynx a permis de noter une hypertrophie obstructive des amygdales palatines. Le reste de l'examen clinique était normal.

L'exploration auditive était faite de l'audiogramme tonal qui a noté une surdité profonde de transmissions bilatérale *(Figure 1)*, l'impédancemétrie n'était pas réalisée. Une radiographie du cavum de profil a permis de noter une hypertrophie obstructive des amygdales pharyngées de Luschka. *(Figure 2)*. L'électro-cardiogramme était normal.

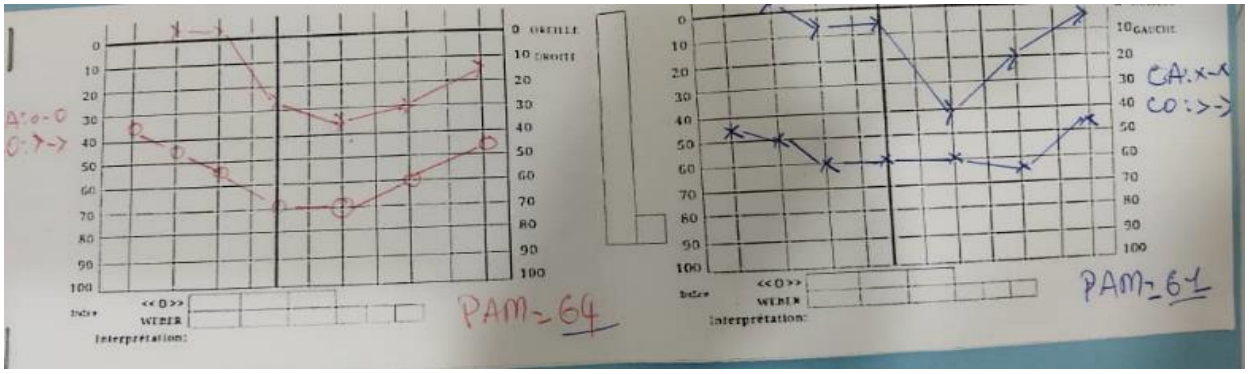

Figure 1. Audiogramme tonal avant le traitement montrant une surdité moyenne profonde de transmission

Figure 2. Radiographie du cavum de profil montrant une hypertrophie des végétations adénoïdes

Les examens biologiques étaient normaux et étaient constitués de la numération formule sanguine, de la glycémie veineuse, du bilan lipidique, du bilan hépatique. Devant ce tableau, nous avons retenu le diagnostic de SAOS sur terrain d'obésité morbide et immunodéprimé associé à une surdité de transmission bilatérale induite par obstacle rhino pharyngé.

Un traitement chirurgical fait d'adénoïdectomie et d'amygdalectomie a été réalisé chez la patiente. Les suites opératoires ont été simples et marquées par la normalisation clinique de l'audition confirmée à l'audiogramme tonal *(Figure 3)* et la régression partielle du SAOS. L'examen anatomo-pathologique de la pièce opératoire était en faveur d'une inflammation chronique sans signe de malignité. Elle a été adressée à un médecin pneumologue pour la suite de la prise en charge.

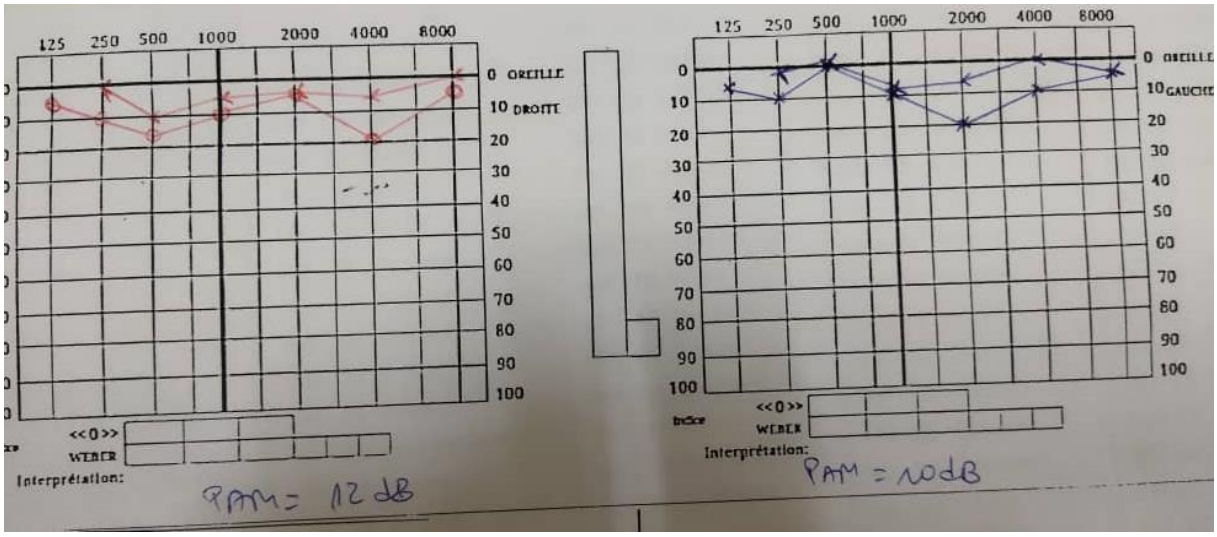

Figure 3. Audiogramme tonal de contrôle normal après la chirurgie

Discussion

C'est Guilleminault, pour la première fois a décrit le SAOS avec sa physiopathologie selon laquelle le syndrome est dû à un collapsus des voies aériennes supérieures (VAS), dû à une pression négative, entrainant progressivement des hypopnées puis des apnées [1]. L'infiltration graisseuse de la paroi des VAS serait un facteur favorisant ces troubles. La prévalence du SAOS va jusqu'à 30% chez les obèses et 20,1% de la population de notre milieu d'étude présente une obésité [3]. Adjoh, dans une étude en 2019 [4] établi clairement que les symptômes du SAOS étaient plus marqués chez les personnes présentant une obésité sévère ou morbide. Notre observation clinique est une patiente présentant cette obésité avec un indice de masse corporelle de 50,36 kg /m^2.

Les facteurs favorisant le SAOS évoqués dans la littérature sont multiples : l'obésité, le sexe, l'alcool, l'âge avancé, le tabac, l'obstruction nasale, les anomalies du contrôle neuromusculaire, les obstacles ORL et anomalies maxillo-faciales [5,6]. Parmi ces facteurs, l'obésité est au premier plan chez l'adulte avec 70% des patients avec le SAOS qui sont obèses et la sévérité du SAOS est corrélée avec la sévérité de l'obésité. Devant cette prévalence, la cause ORL sur un terrain d'obésité morbide comme notre patiente, peut être rarement évoquer et recherchée, ce qui peut entrainer un diagnostic incomplet et des thérapeutiques moins adaptées.

Notre patiente a présenté le SAOS dès l'enfance. C'est à cet âge que les obstacles rhino pharyngés sont diagnostiqués et prise en charge efficacement. Un SAOS non traité a un retentissement significatif sur différents organes ; citons entre autre la morbidité et mortalité cardiovasculaires avec l'hypertension artérielle, les risques d'accident vasculaires cérébraux, le syndrome métabolique, le diabète de type 2, la dépression, la baisse de la vigilance, l'irritabilité. [7,8]. Il est alors capital en consultation de ne sous-estimé aucun facteur favorisant de ce syndrome et de le traiter avec la même rigueur que autres pathologies.

Les étiologies des otites séro-muqueuses chez l'adulte comprennent les infections rhino sinusiennes, le tabagisme, l'hypertrophie adénoïdienne, les barotraumatismes, la polypose nasosinusienne, le cancer du cavum, ou la radiothérapie [9]. Cette otite séro-muqueuse entraine une surdité de transmission dont la perte auditive dépasse rarement 50 dB, et une perte supérieure à 50 dB doit d'emblée faire suspecter une pathologie associée de l'oreille moyenne ou interne [10,11].

Dans notre cas les pertes auditives étaient au-delà de 60 dB. Les moyens étant limités, nous avons opté pour une prise en charge chirurgicale à type d'adénoïdectomie sans association de la paracentèse comme certains auteurs le préconisent dans la littérature [12]. L'évolution étant normalisée, nous pouvons nous permettre d'affirmer que chez notre patiente, cette surdité était due au retentissement de l'obstacle pharyngé.

Conclusion

Notre observation clinique est une patiente obèse chez qui l'hypertrophie des végétations et des amygdales palatines a entrainé deux conséquences à savoir le SAOS et la surdité de transmission bilatérale par otite sero muqueuse. Malgré les moyens limités, le traitement chirurgical proposé a résolu complètement le problème

de l'audition et partiellement celui du SAOS. Il est nécessaire de toujours passer en revenu toutes les étiologies de SAOS et de surdité surtout chez un patient avec des facteurs de risques.

Conflits d'intérêt: Aucun.

Contribution des auteurs

Amegan M. a procédé à la collecte des informations complètes sur la patiente, Amana E. a rédigé le document, Amegble K.J.D, Jackatey D et Kpemissi E. ont relu le document pour la correction.

Références

1. Guilleminault C, Tilkian A, Dement WC. The sleep apnea syndromes. Annu Rev Med 1976;27: 465-84.
2. Mandel EM, Rockette HE, Bluestone CD, Paradise JL, Nozza RJ. Efficacy of myringotomy with and without tympanostomy tubes for chronic otitis media with effusion. Pediatr Infect Dis J. 1992 ;11(4):270–7.
3. Yayehd K, N'cho-Mottoh M, Pessinaba S, Baragou S, Tchérou T, Afassinou Y *and al.* Prevalence and determinants of adult obesity in a low-income population of western Africa:results from a nationwide cross-sectional survey. Obes Control Ther. 2017; 4(2):1-9.
4. Adjoh KS, Adambounou AS, Gbadamassi AG, Gagara MA, Efalou P, Bemba LP, Aziagbé KA, Ako E, Yatta KY, Djibril M, Belo M. Prévalence des symptômes du syndrome d'apnées obstructives durant le sommeil chez les sujets obèses. Rev Pneumol Trop. 2019 ; 31 : 3-9.
5. Young T, Peppard PE, Gottlieb DJ. Epidemiology of Obstructive Sleep Apnea: A Population Health Perspective. Am J Respir Crit Care Med. 2002 ;165(9) :1217–39.
6. Cohen-Lévy J, Contencin P, Couloigner V. Morphologie cranio-faciale et apnées obstructives du sommeil : rôle de l'orthopédie dento-faciale. Rev Orthopédie Dento-Faciale. 2009 ; 6;43(3):301–16.
7. Weitzenblum E, Racineux J-L. Syndrome d'apnées obstructives du sommeil, 2è. édition. Masson. Paris; 2004.
8. Lapierre M. Le syndrome des apnées obstructives du sommeil pourquoi s'en préoccuper? Médecin Qué. 2008;43(5).
9. Finkelstein Y, Ophir D, Talmi YP, Shabtai A, Strauss M, Zohar Y. Adult-onset otitis media with effusion. Arch OtolaryngolHead Neck Surg 1994; 120:517-27.
10. Handzić J, Radić B, Bagatin T, Savić A, Stambolija V, Nevajda B. Hearing in children with otitis media with effusion--clinical retrospective study. Coll Antropol. 2012;36(4):1273-7.
11. Avnstorp MB, Homøe P, Bjerregaard P, Jensen RG. Chronic suppurative otitis media, middle ear pathology and corresponding hearing loss in a cohort of Greenlandic children. Int J Pediatr Otorhinolaryngol. 2016; 83:148-53.
12. Popova D, Varbanova S, Popov TM. Comparison between myringotomy and tympanostomy tubes incombination with adenoidectomy in 3-7-year-old children with otitis media with effusion. Int J Pediatr Otorhinolaryngol 2010; 74:777-80.